Über
Geschwulstbildungen endothelialen Ursprungs in einem Ovarialkystom.

Inaugural-Dissertation

zur

Erlangung der Doctorwürde in der Medizin und Chirurgie,

welche

mit Genehmigung der hohen medizinischen Fakultät

der

Vereinigten Friedrichs-Universität
Halle-Wittenberg

Montag, den 23. Dezember 1901, Vormittags 11 Uhr,

öffentlich vortragen wird

Robert Haacke
approb. Arzt
aus **Brehna.**

Halle a. S.
Hofbuchdruckerei von C. A. Kaemmerer & Co.
1901.

Gedruckt mit Genehmigung
der Medizinischen Fakultät der Universität Halle.

Referent: Geh. Medicinalrath Prof. Dr. **Eberth.**

W. Roux,
d. Z. Decan.

Meinem Vater!

Dem Andenken meiner verstorbenen Mutter!

Über

Geschwulstbildungen endothelialen Ursprungs in einem Ovarialkystom.

Inaugural-Dissertation

zur

Erlangung der Doctorwürde in der Medizin und Chirurgie,

welche

mit Genehmigung der hohen medizinischen Fakultät

der

Vereinigten Friedrichs-Universität
Halle-Wittenberg

Montag, den 23. Dezember 1901, Vormittags 11 Uhr,

öffentlich vortragen wird

Robert Haacke
approb. Arzt
aus Brehna.

Halle a. S.
Hofbuchdruckerei von C. A. Kaemmerer & Co.
1901.

Gedruckt mit Genehmigung
der Medizinischen Fakultät der Universität Halle.

Referent: Geh. Medicinalrath Prof. Dr. **Eberth.**

W. Roux,
d. Z. Decan.

Meinem Vater!

Dem Andenken meiner verstorbenen Mutter!

Digitized by the Internet Archive
in 2019 with funding from
Wellcome Library

https://archive.org/details/b30599271

Kolaczek war der erste, der nachwies, dass gewisse Geschwulstbildungen, die er mit dem Namen „Angiosarkom“ bezeichnete, von Endothelien ausgingen. Für diese Art von Geschwülsten schlug später Ackermann den treffenderen Namen „Endothelioma“ vor: eine Bezeichnung, die sich seitdem immer mehr eingebürgert hat. Im Jahre 1893 unterzog von Hippel die unter diesem Namen bis dahin in der Litteratur beschriebenen Fälle einer kritischen Musterung und gab die Zahl derer, bei denen der Ursprung aus Endothelien wirklich sicher gestellt ist, auf 19 an. Diese Zahl konnte im folgenden Jahre Pick auf 26 erhöhen. Von diesen 26 Fällen nahmen genau die Hälfte ihren Ausgang vom weiblichen Genitaltraktus; und von diesen betrafen allein wieder 9 das Ovarium. Die in diesem letzteren Organe vorkommenden Endotheliome können sich (Pick) entweder isoliert anlegen oder in Kombination mit anderen Ovarial-Geschwülsten — Dermoiden oder multilokulären Kystomen — vorkommen. Einen Fall der letzteren Art bildet den Gegenstand der vorliegenden Beschreibung.

Folgende Krankengeschichte liegt ihr zu Grunde:

Anamnese: Alwine W., Arbeitersfrau, 31 Jahre alt, in die Klinik am 26. VI. 1900 aufgenommen, giebt an, dass ihr Vater an einem Lungenleiden gestorben sei. Patientin selbst will stets gesund gewesen sein. Die Menstruation trat mit dem 16. Jahre ein: sie war regelmässig

vierwöchentlich, 3—5 Tage anhaltend und ohne Beschwerden. Seit Dezember 1899 war die Periode zunächst schwach und postponierend, alle 5—6 Wochen. Seit drei Monaten tritt sie wieder alle 4 Wochen auf, hält aber lange (bis zu 14 Tagen) an und ist sehr profus. Letzte Regel vor 8 Tagen. — Patientin ist dreimal entbunden worden; die erste Entbindung musste mit der Zange beendet werden Die übrigen glatt. Wochenbetten glatt. Letzte Entbindung vor $4^1/_2$ Jahren.

Jetzige Beschwerden: Seit $1^1/_2$ Jahren zeitweise auftretende, nicht sehr erhebliche Schmerzen in der rechten Seite des Unterleibs, auf die Patientin jedoch kein Gewicht legte. Seit Dezember 1899 haben sich die Beschwerden sehr gesteigert; auch fing der Leib an zu schwellen. Jetzt sind die Schmerzen rechts sehr heftig und anhaltend; auch links haben sich Schmerzen eingestellt. Stuhlgang immer regelmässig; etwas Urindrang. Patientin ist seit Anfang dieses Jahres erheblich abgemagert, fühlt sich matt und hat keinen Appetit; sie hat auch zeitweise gebrochen. Der Arzt nahm zuerst Gravidität an. Auf Wunsch der Patientin schickte er sie dann vor 14 Tagen in die chirurgische Klinik.

Befund: Abdomen kolossal aufgetrieben durch einen grossen cystischen, zum Teil aber auch derben Tumor, der bis an den Rippenbogen reicht. Die derben Teile sind rechts von der Mittellinie; links leichte, wellige Fluktuation. Dicht über dem Nabel ein faustgrosser, abgegrenzter Knollen; rechts unten ein kleinerer, der sich als hochgezogener Uterus entpuppt. Ascites mit Wahrscheinlichkeit in geringer Menge vorhanden. — Vaginalportion vor der Führungslinie. Im rechten Scheidengewölbe ist der derbe Tumor zu erreichen, links unten im Douglas der fluktuierende. Uterus gross, derb, sehr hoch stehend, stark anteflektiert, 4 Querfinger über der Symphyse. Rechts seitlich ist der Fundus zu fühlen.

Herz und Lunge: ohne Befund.

Diagnose: Kystoma ovarii malignum.

Indication zur Operation: Grösse und Malignität der Geschwulst.

Die Operation, die in Ovariotomia dextra mit Amputation des Uterus nach Chrobak und Exstirpation der rechtsseitigen Adnexe bestand, förderte einen 3950 g schweren, sich meist aus Cysten zusammensetzenden Tumor zu Tage. Auf dem Durchschnitt zeigt der Tumor Kammern von verschiedener Grösse, die zumeist mit malignem, papillomatösem Inhalt gefüllt sind, zum Teil aber auch eine sehr zähe Flüssigkeit enthalten. In einer solchen Kammer befindet sich ein halbflüssiger, bröckeliger, schokoladenfarbener Inhalt, der durch bindegewebige, mit einander in Verbindung stehende Streifen ein wabenartiges Aussehen bekommt.

Die Wundheilung geschah per primam, sodass Patientin am 16. Juli 1900 entlassen werden konnte.

Die wenigen Stücke, die von der Geschwulst zur histologischen Untersuchung aufbewahrt worden sind, wurden in Formalin und Alkohol gehärtet, in Paraffin eingebettet und zum Teil in Serienschnitte zerlegt.

Die einzelnen Schnittserien zeigen drei von einander wesentlich verschiedene Bilder. Da zwei von den verschiedenen Bildern zufällig auf einem Schnitte vorkommen, beschränke ich mich auf die Beschreibung von zwei charakteristischen Schnitten.

Schnitt 1.

A.

Makroskopisch kann man an dem mit Hämatoxylin und Eosin gefärbten Schnitte zwei in der Färbung verschiedene Teile unterscheiden. Die eine Hälfte des Schnittes zeigt ein rosafarbenes Aussehen, während seine andere stark blau gefärbt ist. An dem rosafarbenen Abschnitte

lassen sich als Besonderheiten ein grösseres, seitlich gelegenes Lumen und ein etwa in der Mitte des Abschnittes befindlicher, dunkel gefärbter Fleck erkennen.

Bei der mikroskopischen Betrachtung der rosa gefärbten Hälfte ergiebt sich, dass sie aus einem sehr feinfaserigen Bindegewebe besteht. Im Längsschnitt sind seine Fasern leicht gewellt; eine bestimmte Anordnung hinsichtlich ihres Verlaufs lassen sie nicht erkennen. Die Kerne besitzen eine bläschenförmige Gestalt und sind mässig zahlreich. Zwischen den Bindegewebsfasern finden sich, meist in geringer Häufigkeit diffus über das Gewebe hin zerstreut, hier und da aber auch zu dichteren Herden angesammelt, mononukleäre Leukocyten. Gefässe sind ziemlich zahlreich in diesem Bindegewebe vorhanden. Alle sind verhältnismässig weit. Diejenigen, welche die grösste Lichtung aufweisen, sind dem Bau ihrer Wandung nach als Venen zu bezeichnen. An manchen Arterien fällt die starke Schlängelung ihres Verlaufes auf. Der Inhalt ist bei den meisten Gefässen nicht abnorm; in einzelnen finden sich jedoch zahlreiche Leukocyten. Dabei überwiegen stets die mononukleären Zellen die polynukleären. In der Umgebung solcher Gefässe sieht man oft kleinzellige, zum grössten Teil aus mononukleären Zellen sich zusammensetzende Infiltration.

In dem eben beschriebenen Bindegewebe verlaufen Gewebszüge, die sich von ihm durch die Färbung ihres Protoplasmas, sowie durch die Gestalt und Anzahl ihrer Kerne deutlich abheben. Bei dem mit Hämatoxylin und Eosin gefärbten Präparate sehen wir nämlich in dem rosarot gefärbten Bindegewebe Stränge verlaufen, deren Protoplasma, ebenfalls von faseriger Beschaffenheit, einem violettblauen Farbenton angenommen hat. Die Kerne in diesem faserigen Gewebe sind dunkler gefärbt als diejenigen des Bindegewebes, aber etwa doppelt so lang; an den Enden sind sie entweder abgerundet oder spindelig zugespitzt. Dass diese Züge aus glatter Muskulatur bestehen, ist nach

der gegebenen Beschreibung höchst wahrscheinlich; nur war es mir an diesen mit Hämatoxylin und Eosin gefärbten Schnitten nicht möglich, mit Sicherheit nachzuweisen, ob die Kerne in der Mitte von begrenzten, ein faserig strukturiertes Protoplasma besitzenden Zellindividuen ihren Platz hatten: oder ob sie, wie es beim Bindegewebe der Fall ist, nur den Fasern auflagen; waren doch Grenzen einzelner Zellleiber nirgends mit Deutlichkeit nachzuweisen. Mit Hülfe der van Gieson'schen Färbung gelang es mir die Natur der Zellen sicher zu stellen. Ihr Protoplasma färbte sich nach dieser Behandlung kanariengelb; und auch die Zellgrenzen traten dabei so deutlich hervor, dass über die spindelförmige Gestalt der Zellen selbst und über die Lage des Kernes in der Mitte der Zellen kein Zweifel mehr bestehen blieb. Die Anordnung dieser aus glatter Muskulatur bestehenden Züge, deren Breite zwischen dem Querdurchmesser von einer Faser bis zu demjenigen von 10 oder mehr Fasern schwankt, ist an manchen Stellen eine netzartige; an anderen Orten dagegen liegen sie teils als zugförmige Stränge, teils als grössere Herde ohne irgend welche bestimmte Anordnung. An einigen Stellen, wo diese Muskelzüge im Querschnitt getroffen sind, erscheint das Protoplasma von vielen kleinen Vakuolen durchsetzt.

Einige von den Schnitten wurden nach der Weigert'schen Resorcin-Fuchsin-Methode zum Nachweise der elastischen Fasern gefärbt. Es zeigte sich dabei, dass elastische Elemente im Bindegewebe meist nur sehr wenig zahlreich vorhanden sind, und dass die vorhandenen ein sehr feines Kaliber besitzen. Wenn wir von den Wandungen der Blutgefässe absehen, die bezüglich des elastischen Gewebes nichts von der Norm Abweichendes zeigen, so finden wir elastische Fasern nur noch stellenweise da in stärkerer Ansammlung, wo die Muskelbündel im Bindegewebe stärker gedrängt liegen; aber auch hier bewahren die Fibrillen eine grosse Zartheit.

Das bei makroskopischer Betrachtung der Schnitte auffallende, seitlich gelegene Lumen, erweist sich unter dem Mikroskope als ein cystischer Raum von rundlicher Gestalt. In sein Inneres springt das umgebende Bindegewebe, das sich durch seinen Reichtum an Kernen und Gefässen auszeichnet und stellenweise kleinzellig infiltriert ist, in Form von plumpen Papillen vor. Der Raum selbst ist von einem kubischen, stellenweise auch von einem kurz cylindrischen einfachen Epithel ausgekleidet. In seinem Innern erhält er teils körnige, teils fädige Gerinnsel und runde Zellen, die einen verhältnismässig grossen Protoplasmaleib besitzen und wohl als abgestossene Epithelien angesehen werden müssen.

Wenn wir zu der mikroskopischen Untersuchung der bei der Betrachtung mit blossem Auge dunkelblau erscheinenden Hälfte des Präparates übergehen, so finden wir sie aus einer zellreichen Geschwulst zusammengesetzt. Das Bindegewebe, in dem diese Geschwulst ihre Lagerstätte hat, ist ebenso wie in der anderen Hälfte des Schnittes feinfaserig und von mittlerem Kerngehalt; Leukocyten finden sich nur ganz vereinzelt in ihm. Stellenweise sind seine Fasern durch Ödemflüssigkeit stark auseinander gedrängt, deren Eiweiss in Krümeln bei der Härtung geronnen ist. Blutgefässe sind in dem Bindegewebe nur spärlich zu finden; die beobachteten zeigen teils einen kapillären, teils einen venösen Bau. An ihrem Endothel, lässt sich nichts Abnormes nachweisen; ihre Lichtung enthält gut erhaltene, rote Blutkörperchen, die hie und da mit einigen Leukocyten untermengt sind.

Die Geschwulst selbst besteht aus Zellen, die bei schwacher Vergrösserung einen grossen, runden, lebhaft gefärbten Kern besitzen; bei starker Vergrösserung lassen sich an diesem eine Kernmembran, ein derbes, fädiges Chromatingerüst und ein oder zwei Nukleolen deutlich erkennen. Das sehr spärlich vorhandene Protoplasma ist körnig; und die einzelnen Geschwulstzellen sind so innig

mit einander verklebt, dass sie zwischen sich keine Zellgrenzen erkennen lassen. An verschiedenen Stellen zeigt die Geschwulst ein stark wechselndes Aussehen; im Wesentlichen lässt es sich auf drei Typen zurückführen, die aber in dem Präparat vielfach in einander übergehen.

An vielen Stellen der Geschwulst liegt in meist grösseren Ansammlungen Zelle an Zelle dicht gedrängt nebeneinander. Hier und da sieht man im Innern solcher Herde zwischen die Zellen Bindegewebe teils in Form einzelner Fasern, teils in der Gestalt grösserer Inseln eingesprengt. In das umgebende Bindegewebe gehen diese Herde entweder in ihrer ganzen Circumferenz diffus über, oder lassen sich streckenweise von der Umgebung scharf abgrenzen, um plötzlich dicht neben solchen Strecken diffus im Bindegewebe zu verschwinden.

Dieser sarkomatöse Typus der Geschwulst macht an anderen Stellen des Präparates einem carcinomatösen Aussehen Platz. Wir finden dort nämlich, aus gleichen Zellen wie die eben beschriebenen sarkomatösen Partieen des Tumors bestehend, allseitig scharf umschriebene Zellnester, in deren Innern oft rundliche, von Zellen frei bleibende Hohlräume sichtbar werden. An anderen Stellen sieht man die Geschwulst in Form von scharf abgegrenzten, soliden Zellsträngen das in ihrer unmittelbaren Nähe oft stark ödematöse Bindegewebe durchziehen. Die Stränge, welche sich bald verbreitern, bald verschmälern, verzweigen sich in dem bindegewebigen Stroma und anastomosieren mit ihren Verästelungen häufig mit einander. Auch in diesen soliden Strängen werden runde oder ovale Hohlräume sichtbar. Oft werden solid von einem stärkeren Strange abgehende Verzweigungen an ihren Enden plötzlich hohl, indem sich die Geschwulstzellen nach Art eines etwa kubischen, einschichtigen Epithels an die bindegewebige Wand anlegen. (Fig. 1).

Die zuletzt beschriebenen Ausläufer der carcinomatös oder adenocarcinomatös aussehenden Partieen der Geschwulst

bilden den Übergang zu einer dritten Erscheinungsform des Tumors. Wir sehen in diesen Teilen runde, ovale oder gewunden verlaufende Lumina und spaltförmige Räume, die mit einer einfachen Lage von ganz denselben Zellen angekleidet sind, wie sie sich in den hohlen Ausläufern des als carcinomatös beschriebenen Geschwulsttypus finden. An den meisten Stellen durchsetzen diese Lumina und Spalten, sich verzweigend und teilweise anastomosierend, scheinbar ohne eine bestimmte Anordnung dicht das Bindegewebe (Fig. 2); an anderen Orten aber, wo die Schnittführung eine günstigere ist, gruppieren sie sich zu einem zwischen die Bindegewebsbalken eingeschalteten, dichten, reich verzweigten, vielfach netzartig anastomosierenden System von Kanälen, deren Durchmesser, einem vielfachen Wechsel unterworfen, sich hier zu einem feinen Spalt verschmälert, um kurz darauf plötzlich zu einem weiteren Hohlraum anzuschwellen. Die längeren Längsmaschen des Kanalnetzes sind dem Verlauf der Bindegewebsfasern gleichgerichtet, während die kürzeren Quermaschen die Richtung der Bindegewebsfasern kreuzen.

Nicht an allen Stellen aber bleibt in den beschriebenen Spalt- und Hohlräumen die Auskleidung einschichtig; sondern sie schwillt häufig zu einer mehrfachen Lage von Zellen an; und die Hohlräume werden, im Verhältnis zu ihrer Grösse und dem in ihnen Wandung vor sich gehenden Wachstumsprozess, entweder eingeengt oder verlieren ihr Lumen ganz und gehen somit in den vorhingeschilderten carcinomatösen Typus der Geschwulst über. Bei so üppig wuchernden Stellen sehen wir die Zellen oft in diffuser Form auf das benachbarte Bindegewebe übergreifen, und solche Herde erhalten dann ein sarkomatöses Aussehen. Indem durch weitere Zellenvermehrung derartige Herde immer mehr an Grösse zunnehmen und mit benachbarten verschmelzen, entstehen ausgedehnte Herde von sarkomatösem Charakter, die aber oft noch, wenn auch manchmal verwaschen, in ihrem Innern Lumina und an ihren Grenzen

scharf begrenzte Strecken als Kennzeichen ihrer Abkunft aufweisen.

An einigen wenigen Orten hat der gesteigerte Wachstumsprozess, der in den Epithelien der Hohlräume vor sich geht, nicht mehrfach über einander gelagerte Reihen von rundkernigen, etwa kubischen Zellen erzeugt; sondern die Kerne haben sich dichter nebeneinandergedrängt und haben, indem sie sich von der Seite her abplatteten, die Form von Ellipsen angenommen, die mit ihrer langen Achse senkrecht zur Wandfläche stehen. Es sind durch diese mechanischen Verhältnisse Bildungen hervorgebracht, welche Cylinderepithel tragenden Drüsen sehr ähnlich sind.

Untersucht man die beschriebenen Spalt- und Hohlräume hinsichtlich ihres Epithels genauer, so findet man unter ihnen stellenweise Lumina, die von einer weit geringeren Anzahl von Zellen besetzt sind. Je kleiner die Zahl der auskleidenden Zellen wird, desto mehr länglich oval wird ihr Kern; und schliesslich zeigen sie alle wesentlichen Merkmale der einfachen Endothelien: Ihr Zellleib ist plattgedrückt; ihr Kern ist in Seitenansicht länglich oval und ziemlich dunkel gefärbt. Bekommt man die Kerne aber von der Fläche zu sehen, so sind sie rund oder haben die Form kurzer Ovale. In dieser Ansicht sind sie hell; eine Kernmembran, ein fadenförmiges Chromatingerüst und ein oder meist zwei Kernkörperchen sind deutlich an ihnen zu sehen. An manchen Stellen kann man in den Präparaten beobachten, wie Hohlräume, die mit diesen platten Endothelien ausgekleidet sind, in andere übergehen, deren Wand mit den typischen Geschwulstzellen besetzt ist.

Die erwähnten Hohl- und Spalträume enthalten zum Teil keinen Inhalt, zum Teil finden sich in ihnen krümelig oder fädig geronnene Massen. Ausser diesen sieht man hie und da vereinzelte Leukocyten und — stellenweise recht zahlreich — grosse, runde Zellen. Die letzteren haben ein reichliches, feinkörniges Protoplasma; sie besitzen

einen oder auch zwei kleine Kerne, an denen sich deutliche Chromatinfäden erkennen lassen. In vielen Räumen sehen wir an diesen freiliegenden Zellen Veränderungen vor sich gehen: Ihre Protoplasma wird unter gleichzeitiger Grössenzunahme der Zelle an manchen Stellen hyalin. Es nimmt dann an diesen Stellen die rote Eosinfärbung nicht mehr an, sondern färbt sich mit Hämatoxylin leicht bläulich. Indem der ganze Zellleib allmählich diese Umwandlung eingeht, wird der Zellkern kompakt; und es lassen sich an ihm keine Einzelheiten mehr erkennen. Schliesslich scheint der Kern zu schwinden; denn es finden sich manche Spalten von kernlosen, dicht neben einander gelagerten Schollen gefüllt. Diese erreichen dabei oft eine solche Grösse, dass wir annehmen müssen, sie seien aus der Verklebung mehrerer kleiner, dem Leibe einer Zelle entsprechender Schollen hervorgegangen.

An manchen Stellen befindet sich der Tumor in Nekrose; wir sehen da körnig zerfallendes Protoplasma, untermengt mit Kerntrümmern und Leukocyten, und diesen ganzen Detritus von alten, in körnigem Zerfall begriffenen Hämorrhagieen untermischt. Teilweise befinden sich solche Herde in beginnender Reparation, indem in ihnen sprossenartige Züge von Fibroblasten auftreten. Die Lumina in der Umgebung solcher nekrotischen, von Hämorrhagieen durchsetzten Partieen des Tumors sind vielfach mit Blutmassen gefüllt, die ebenso wie in den benachbarten nekrotischen Herden meist in körnigem Zerfall begriffen sind, sodass man nur hier und da die Gestalt eines roten Blutkörperchens erkennen kann.

Zu den Blutgefässen, die sich im Bindegewebe der Geschwulst vorfinden, steht der Tumor oft in interessanten Beziehungen. Die Kapillaren sind häufig auf einer, manchmal an zwei gegenüberliegenden Seiten von Tumorsträngen begleitet oder sie werden hufeisenförmig von ihnen umzogen. Bei den venösen Gefässen sieht man ausserhalb der Adventitia einen das Gefäss vollständig umgebenden

Mantel auftreten. Die Geschwulst zeigt an diesen Stellen entweder die Form eines zellreichen Sarkoms oder hat die Gestalt von scharf abgegrenzten soliden Strängen.

B.

Ein anderes Bild als das eben beschriebene zeigt jene Stelle in demselben Präparate, die bei der Betrachtung mit blossem Auge als ein dunkelgefärbter Fleck auffiel, der etwa in der Mitte der rosa gefärbten, bindegewebigen Hälfte des Schnittes gelegen war. Bei der mikroskopischen Untersuchung des in Serienschnitte zerlegten Präparates erweist sich diese Stelle in den ersten 13 Schnitten der Reihe als ein kreisrunder, aus hellen, epithelartigen Zellen zusammengesetzter Herd, dessen Mitte von einer hyalinen Bildung eingenommen wird. Das diesen Herd umgebende Bindegewebe ist sehr gefässreich und ziemlich stark von Leukocyten durchsetzt, die sich an einer Stelle besonders stark anhäufen. Das Epithel des Herdes entspricht etwa einem geschichteten Pflasterepithel. Seine basale, der Wandung anliegende Schichte besteht aus Cylinder-Zellen mit ovalen Kernen; der Leib der darauffolgenden Zellreihen ist polygonal, ihr Kern mehr rund. Weiter centralwärts werden die Kerne wieder oval; doch ist ihre Längsachse hier nicht mehr radial, sondern tangential gerichtet. Meist ist von einem Chromatingerüst bei diesen zuletzt erwähnten Kernen nichts mehr zu erkennen: sie stellen nur noch eine kompakte, dunkelgefärbte Masse dar oder sind schon zu einzelnen Krümeln zerfallen. Die auf diese Epithellagen folgende hyaline Mitte besteht aus concentrisch geschichteten Lamellen, in denen sich nur ganz vereinzelte, blass gefärbte Kerne nachweisen lassen. Chemisch sind die einzelnen Schichten des hyalinen Centrums nicht gleichwertig; denn während die äusseren sich mit Eosin rosa färben, nehmen die inneren durch Hämatoxylin einen leicht bläulichen Farbenton an.

Verfolgen wir diesen Epithelherd der Reihe nach durch die Schnitte der Serie, so sehen wir, dass sein hyalines Centrum kleiner wird; und im 14. Schnitte haben wir nur noch einen aus lauter Epithelzellen bestehenden runden Herd vor uns. In dem Bindegewebe der Umgebung hat sich bis dahin nichts Wesentliches geändert. Im 16. Schnitte sehen wir darinnen jedoch seitlich von dem runden, aus epithelialen Zellen bestehenden Herde in einiger Entfernung eine haufenförmige Ansammlung von Leukocyten auftauchen. In diesem Leukocytenherde wird im 18. Schnitt ein Haufen von grossen Kernen sichtbar, die sich wie ein von der Fläche getroffenes Epithel anschauen. Im 20. Schnitt ist der runde, solide, aus Epithelzellen bestehende Herd bedeutend verkleinert, und in dem seitlich von ihm gelegenen Leukocyten-Haufen ist ein Lumen aufgetreten, das von einem hellen Cylinderepithel ausgekleidet ist, über dem sich eine Lage von Zellen mit dunkelgefärbtem Protoplasma und rundem oder ovalem Kerne befindet. Während sich im folgenden Schnitte dieses Lumen vergrössert, wird der solide Epithelherd umgekehrt kleiner und schliesst mit einem Teile einer Peripherie ein kleines Lumen ein, dessen übrige Umgrenzung von denselben Cylinderzellen bewerkstelligt wird, wie sie sich in dem seitlich von diesem soliden Zapfen in den früheren Schnitten beobachteten Lumen finden. Im 25. Schnitt ist von dem soliden Zellherd nichts mehr zu finden; sondern an seine Stelle ist ein zweites Lumen getreten, das bezüglich seiner Auskleidung dem in den vorhergehenden Schnitten gesehenen Lumen völlig gleicht. Die beiden Lumina sind im 27. Schnitte so nahe zusammengerückt, dass sie beide durch eine Epithelbrücke verbunden werden, in der die Zellen im Flachschnitt getroffen sind; und im folgenden Schnitte haben wir nur noch ein Lumen im Längsschnitt vor uns. Im Laufe der folgenden Schnitte wird die Cylinderzellenschicht zuerst kubisch, bald darauf platt, sodass wir ein Lumen bekommen, das mit einer

zwiefachen Schicht ovaler Kerne ausgekleidet ist. Diese doppelte Schicht geht schliesslich in ein einfaches plattes Endothel über, dessen Kerne in Seitenansicht oval und dunkel, in Flächenansicht dagegen rund und hell sind. Inhalt befindet sich nicht in diesem Lumen.

Schnitt 2.

C.

Eine ganz eigentümliche Form von Geschwulstbildung tritt in einer Reihe von Stücken auf, die offenbar dem makroskopisch schokoladenfarbig aussehenden Teile des Tumors entnommen sind. An den Schnitten, die ich der histologischen Beschreibung zu Grunde lege, kann man mit blossem Auge eine rosa gefärbte Hälfte von einer scharf davon getrennten dunkelroten absondern, in der dunkelblau gefärbte Massen sichtbar werden.

Mikroskopisch besteht die rosa gefärbte Hälfte aus einem lockeren Bindegewebe. Ausser einigen wenigen strangförmigen, sehr kernreichen Zügen von Fettgewebe und einzelnen Nervenstämmchen, die in der Nähe der Fettgewebsstränge verlaufen, finden sich in diesem Bindegewebe massenhafte Züge von glatten Muskelfasern. Sie durchlaufen das Bindegewebe teils in nahezu parallelen Zügen, teils verbinden sie sich netzförmig unter einander oder durchsetzen das Bindegewebe ohne bestimmte Anordnung. Das Bindegewebe selbst ist sehr reich an Gefässen, besonders fallen darinnen die zahlreichen Venen auf, deren oft auffallend weites Lumen manchmal die Form von unregelmässig gestalteten Lakunen annimmt. Im Lumen der Gefässe befinden sich oft massenhafte Leukocyten; und auch ausserhalb der Gefässe treten diese Zellen, teils perivaskulär, teils mitten im Bindegewebe, diffus oder zu Haufen versammelt, auf. Manchmal finden sich im Innern von Venen ausser den Leukocyten — hier vereinzelt, dort fast das ganze Lumen ausfüllend — eigen-

tümliche Zellen von zweierlei Art, die wir nachher als Geschwulstzellen kennen lernen werden. An manchen Orten sind in das Bindegewebe herdförmige Stellen eingesprengt, an denen seine Fasern eine hyaline Beschaffenheit angenommen haben; derartige Herde sind sehr arm an Kernen; und es findet sich in ihnen oft spärliches, von alten Blutungen herrührendes, körniges Pigment von gelbbrauner Farbe. An anderen Stellen wiederum hat das Gewebe den Charakter eines kernreichen Granulationsgewebes, in dem sich massenhafte Fibroblasten, Leukocyten, dünnwandige capilläre Gefässe und teils in Zellen eingeschlossenes, teils frei im Gewebe liegendes, körniges, aus alten Hämorrhagieen entstandenes, gelbbraunes Pigment finden.

Da, wo der rosa gefärbte Teil des Präparates in den dunkelroten übergeht, wird das Bindegewebe äusserst reich an Gefässen; und es finden sich in ihm zahlreiche, häufig recht ausgedehnte Hämorrhagieen, welche die Fasern des Gewebes sehr weit auseinander drängen. In den angrenzenden dunkelroten Bezirk des Präparates dringt das Bindegewebe an einigen Stellen in Form sehr schmaler Septen eine Strecke weit vor. Der dunkelrot gefärbte Teil selbst stellt bei der mikroskopischen Untersuchung einen grossen, von Blut gefüllten Raum dar und die darinnen befindlichen dunkelblauen Massen eine eigentümliche, zellreiche Geschwulst. Dieselbe durchzieht den Raum in Form von Balken, die sich unter häufigem Wechsel ihrer Breite verzweigen und mit ihren Verästelungen teils frei auslaufen, teils unter einander anastomosieren oder sich auch mit der bindegewebigen Wand des Raumes verbinden (Fig. 3). Gewöhnlich liegen die einzelnen Geschwulstbalken weit auseinander und lassen grosse, unregelmässig gestaltete Blutlücken zwischen sich. An manchen Stellen aber rücken sie sehr nahe zusammen; und sie machen hier bei dem fortwährenden Wechsel ihres Durchmessers mehr den Eindruck einer Unmenge von

Gewebsinseln, die, durch schmälere oder breitere Blutstrassen von einander getrennt, unter sich durch zahlreiche schmale Brücken in Verbindung stehen.

Die Zellen, aus denen sich diese Balken zusammensetzen, sind zweierlei Art: einmal sieht man heller gefärbte, polygonale Zellen, deren Grenzen schon bei schwacher Vergrösserung deutlich in die Augen springen. Ausserdem beteiligt sich an dem Aufbau der Geschwulst eine kernreiche, meist bandartige, die Farbstoffe begierig aufnehmende protoplasmatische Masse, an der sich nirgends Zellgrenzen nachweisen lassen, und welche somit eine auffallende Ähnlichkeit mit dem Syncytium der Placenta hat.

Das an Menge bei weitem überwiegende Element der Geschwulst, sind die hellen, wohlabgegrenzten Zellen. Während sie, zu Haufen zusammenliegend, das Centrum der Balken und Inseln einnehmen, werden sie von dem Syncytium als einem dunkelgefärbten Saume umrandet. Die Breite dieses dunkeln Saumes ist an verschiedenen Stellen eine sehr wechselnde: bald wird er zu einem feinen, dunkelgefärbten Faden ausgezogen, bald schwillt er zu einem erheblich breiten Bande an. Hie und da hat sich der syncytiale Saum von dem hellen Centrum der Balken losgelöst; und stellenweise — namentlich da, wo ausgedehnte Lager der hellen, abgegrenzten Zellen vorhanden sind — ist er nur bruchstückweise vorhanden, oder wir vermissen ihn gänzlich. An vielen Orten sieht man von dem umrandenden Syncytium aus sprossenartige, manchmal sich verzweigende und mit einander anastomosierende Ausläufer in die aus abgegrenzten Zellen bestehende Mitte hineinschiessen und diese so in kleinere, meist rundliche Abteilungen zerlegen.

Nach den Bluträumen hin ist die Oberfläche des Syncytiums meist glatt. Hier und da springt sie aber in Form von Buckeln oder gestielten Kolben vor; und an manchen Stellen sieht man von ihr in die Bluträume dünne Sprossen hineinziehen, die sich unter einander vereinigen und netz-

artige Bildungen hervorbringen. An anderen Orten durchquert das Syncytium als ein dunkles Band die Bluträume und verbindet brückenartig zwei benachbarte Balken mit einander. Auch frei in den Bluträumen liegend, treffen wir die syncytialen Massen in vielfach wechselnder Gestalt in den Schnitten an: Hier sieht es den sogenannten Placenta-Riesenzellen in Bezug auf Form und Grösse auf das Haar ähnlich; dort hat es sich in ein langes, schmales, kernreiches Band verwandelt. Oft findet man es in der Form von unregelmässig gestalteten, kernreichen, protoplasmatischen Klumpen wieder, die jene Riesenzellen um ein zehn- oder mehrfaches an Grösse übertreffen; und manchmal tritt es als ein protoplasmatischer Ring auf. Von solchen Ringen können sich sowohl central- wie peripheriewärts Ausläufer abzweigen, sodass die sonderbarsten Figuren entstehen.

Das eben seiner Form nach beschriebene Protoplasma des Syncytiums hat eine körnige Struktur und enthält ziemlich zahlreiche Kerne, die in Gestalt, Grösse und Bau erhebliche Verschiedenheiten darbieten. Wir sehen da einmal runde oder ovale Kerne, an denen man deutlich Kernmembran, Chromatinfäden und Kernkörperchen unterscheiden kann. Die meisten dieser Kerne sind von mittlerer Grösse; es kommen aber auch Formen vor, die diese um ein Vielfaches an Grösse übertreffen. Dann finden wir Kerne von gleicher Gestalt und Dimension wie die eben geschilderten; nur sind sie völlig kompakt und dunkel gefärbt. Vielfach sind diese Kerne geschrumpft und erhalten ein höckeriges Aussehen. Öfter strahlt das Chromatin der Kerne von einem dunkelgefärbten, massigen Centrum in Form von feinen Fäden radienförmig aus, sodass diese Kerne ganz die Form von schlecht fixierten Kernteilungsfiguren annehmen. Manchmal endlich tritt die Kernsubstanz in Form eines krümeligen Haufens im Protoplasma des Syncytiums auf.

Die Kerne der hellen, wohl abgegrenzten Zellen der Geschwulst sind, wenn man die ausnahmsweise grossen Formen der syncytialen Kerne nicht berücksichtigt, im allgemeinen grösser als die des Syncytiums. In den Zellen finden sie sich zu allermeist in der Einzahl und nur selten in der Zweizahl vor. Von Gestalt rundlich, weisen sie eine Kernmembran, ein ziemlich derbes Chromatingerüst und ein Kernkörperchen auf. Während sich aber auf diese eine Erscheinungsform das Auftreten der Kerne beschränkt, sehen wir recht auffällige Veränderungen in dem körnigen Protoplasmaleibe der Zellen vor sich gehen. Man bemerkt nämlich, dass die Grösse und das Aussehen der einzelnen Zellen in den verschiedenen Teilen der Geschwulst wechselt. An manchen Stellen des Tumors, die wir wohl als verhältnismässig junge anzusehen haben, sind die Zellen klein; ihr Protoplasma ist dunkel und füllt den ganzen Raum von der Mitte bis zur Peripherie der Zelle in gleicher Dichte aus. Je grösser nun die Zellen werden, desto heller wird ihr Protoplasma; und nachdem sie ein Mehrfaches ihrer ursprünglichen Grösse erreicht haben, treten in ihrem Protoplasma meist randständige Vakuolen auf; oder wir sehen das Protoplasma seine Hauptmasse in der Umgebung des Kernes konzentrieren und von da aus in Form eines feinen, immer weiter werdenden Flechtwerks sich nach der Peripherie der Zelle hin verlieren. Es treten diese zuletzt beschriebenen Erscheinungen in den grösseren Herden der Geschwulst auf, die des syncytialen Überzugs entbehren.

An vielen Stellen befindet sich der Tumor in beginnender Nekrose. Während der Zellleib seine körnige Beschaffenheit mit einer hyalinen vertauscht, werden die Kerne kompakt und färben sich sehr dunkel. Später tritt an die Stelle der gesteigerten Affinität für Farbstoffe eine abgeschwächte: die Kerne färben sich immer matter; und schliesslich ist in den hyalinen Zellleibern von Kernen nichts mehr zu sehen, und die Zellen sind nur an ihrer charakteristischen Gestalt und an ihrer typischen, die Form

von Balken nachahmenden Lagerung in den vielfach thrombosierten Blutmassen zu erkennen. Nach mehreren ausgedehnten Stücken zu urteilen, die von dem Tumor geschnitten wurden, und an denen ausser wenigen und schlecht erhaltenen Zellen nichts von der Geschwulst zu sehen war, muss die Neigung zu Nekrose ausserordentlich gross gewesen sein.

Die bindegewebige Wand, an der, wie schon erwähnt, ein Teil der Zellbalken des Tumors eine Stütze findet, ist ebenfalls mit den gleichen zwei Arten von Zellen, wie sie sich in dem Tumor finden, in sehr verschiedener Mächtigkeit überkleidet. An manchen Stellen zieht nur die syncytiale Schichte allein als ein feiner Faden oder als ein breiteres parallelrandiges Band darüber hinweg. Stellenweise treten dann vereinzelte helle, abgegrenzte Zellen oder einzeilige Reihen von solchen Zellen in diesem Bande auf. Viel häufiger findet man jedoch die hellen, abgegrenzten Zellen in grösseren, rundlichen Haufen in der Wandbekleidung; sie werden dann entweder nur auf der nach dem Blutraum zugewendeten Seite oder auch noch auf der dem Bindegewebe benachbarten Fläche von Syncytium überzogen. Entbehrt die dem Stroma zugekehrte Seite des syncytialen Überzugs, so kann man besonders an Präparaten, die nach van Gieson gefärbt wurden, beobachten, dass die Fasern des Bindegewebes zwischen die einzelnen Zellen noch eine Strecke weit vordringen oder sogar einzelne Zellen umgreifen. Auch das Syncytium wächst an vielen Stellen der Wandung in Form grosser, vielkerniger, dunkelgefärbter Zellen in das Bindegewebe hinein; und noch weit entfernt finden wir darinnen, manchmal unter dem Endothel weiter, kapillär gebauter Gefässe vereinzelte Exemplare dieser Zellen vor.

Während wir in der Nähe von starken, das Bindegewebe durchsetzenden Hämorrhagieen jedweden Überzug der Wand vermissen und das in das Bindegewebe ergossene Blut mit dem in den Bluträumen befindlichen ohne

jede Grenze kommunizieren sehen, tritt an einigen wenigen Orten an Stelle des syncytialen Überzuges eine endotheliale Bekleidung der Wand auf. Da es nicht unmöglich erschien, dass dieses Endothel die Ursprungsstätte des Syncytiums (und vielleicht auch der wohl abgegrenzten, hellen Zellen) ist, so habe ich alle mir zu Gebote stehenden Präparate auf einen etwaigen Übergang des Endothels in das Syncytium genau durchgesehen. Bei einer mehrmaligen, mit peinlichster Sorgfalt vorgenommenen Durchmusterung der Präparate aber habe ich für diese Annahme keine absolut beweisende Stelle finden können. Nur an einer einzigen Stelle scheint ein solcher Übergang stattzufinden (Fig. 4); für absolut beweisend aber halte ich dieses Bild nicht. An anderen Orten, wo sich Endothel und Syncytium einander nähern, hört gewöhnlich das Endothel auf, bevor es zu einer völligen Berührung zwischen den beiden Gewebsarten gekommen ist; und die zwischen ihnen bleibende Lücke wird durch ein fibrinöses Gerinnsel ausgefüllt. An noch anderen Stellen, wo syncytiale Massen sich unmittelbar unter dem Endothel im Bindegewebe zu finden sind, läuft über diese Massen das Endothel als eine scharf begrenzte, feine Linie hinweg. Auch in den zahlreichen Gefässen, die sich in der Umgebung der Geschwulst finden, und von denen man auffälligerweise nur äusserst wenige in den Blutraum hinein münden sehen kann, wurde nie ein Übergang des Endothels in syncytiale Bildungen beobachtet.

Von den im Vorstehenden beschriebenen drei Bildern, in denen die Geschwulst sich repräsentiert, können die beiden ersten mit Sicherheit ihrem Umsprunge nach auf Endothelien zurückgeführt werden, während als der Ausgangspunkt der dritten, aus syncytialen und wohl abgegrenzten Zellelementen bestehenden Geschwulstform höchstens mit Wahrscheinlichkeit das Endothel angesehen werden kann. Es bleibt noch die Frage zu beantworten: Gehören

die Endothelien, die jene Geschwulstbildungen hervorbrachten, dem Lymph- oder Blutgefäss-System an?

Bei derjenigen Form der Geschwulst, die auf dem zuerst beschriebenen Schnitte bald unter dem Typus eines Sarkoms, bald unter demjenigen eines Carcinoms und bald unter der Form eines netzartigen, von Geschwulstzellen ausgekleideten Kanalsystems auftritt, macht die Entwickelung aus dem Blutgefässsystem der Umstand unwahrscheinlich, dass nirgends an den in den Schnitten enthaltenen Blutgefässen irgend welche Veränderungen der Endothelien nachgewiesen werden konnten. Verstärkt wird diese Unwahrscheinlichkeit durch die Thatsache, dass man (mit Ausnahme derjenigen Lumina, von denen wir annehmen mussten, dass die in ihnen befindlichen Blutmassen in sie durch in der Nachbarschaft stattgehabte Hämorrhagieen hineingekommen sind), nirgendswo in den zahlreichen Spalten und Luminibus der Geschwulst rote Blutkörperchen finden kann. Werden wir durch diese beiden Facta schon mit Wahrscheinlichkeit auf einen Ursprung der Geschwulst aus dem Lymphgefässsystem hingewiesen, so wird diese Wahrscheinlichkeit zur Thatsache erhoben durch den an manchen Stellen nachgewiesenen eigenartigen Verlauf der sonst scheinbar wirr im Stroma der Geschwulst liegenden Lumina und Spalten. Denn das oben beschriebene dichte, sich verzweigende und vielfach netzartig anastomosierende, von Geschwulstzellen ausgekleidete Kanalsystem, dessen Längsmaschen die Richtung der Bindegewebsfasern einhalten, dessen Lumen einem beständigen Wechsel unterworfen ist und sich hier zu einem feinen Spalt verschmälert, um gleich darauf zu einem weiteren Hohlraum anzuschwellen: entspricht in den meisten Punkten dem, was Pick über den Verlauf der Lymphkapillaren im Bindegewebe sagt; und die Beziehungen der Geschwulst zu dem Gefässsystem bestätigen seine Angaben.

Die Frage, ob der auf dem ersten Schnitt befindliche, runde, aus epithelartigen Zellen zusammengesetzte Herd mit

dem hyalinen Centrum ebenfalls desselben Ursprungs sei, muss ich nach dem mir vorliegenden Material unentschieden lassen. Der Umstand, dass das in dieser Bildung sichtbar werdende Lumen keine roten Blutkörperchen enthält, kann für die Beantwortung dieser Frage in keiner Weise Ausschlag gebend sein, da es sich nur um ein einzelnes, nur eine kurze Strecke verfolgbares Lumen handelt. Ihm aber etwa deshalb eine Entstehung aus Endothelien des Lymphgefässsystems zuschreiben zu wollen, weil es sich in der Nähe einer aus Lymphkapillarendothelien hervorgegangenen Geschwulstbildung findet, ist in keiner Weise erlaubt, da sich ein im Wesentlichen gleichgearteter epithelialer Zellherd in noch grösserer Nähe der aus syncytialen und wohlabgegrenzten Elementen zusammengesetzten Form der Geschwulst zeigt, die — wenn sie wirklich endothelialen Ursprungs ist — nicht aus dem Endothel des Lymph-, sondern des Blutgefässsystems hervorgegangen ist.

Zum Schlusse nehme ich mit Vergnügen die Gelegenheit wahr, Herrn Geh.-R. Prof. Dr. Fehling für die Anregung zu dieser Arbeit, Herrn Dr. Brüning für das mir freundlichst zur Untersuchung überlassene Geschwulstmaterial und ganz besonders Herrn Dr. Franz für den schätzenswerten Rat, mit dem er mir stets gern und hülfreich während der Anfertigung dieser Arbeit zur Seite stand, meinen Dank zu sagen.

Litteratur.

Kolaczek, Über das Angiosarkom. D. Zeitschr. f. Chir. 9 u. 13.

Eckhardt, Über endotheliale Eierstockstumoren. Zeitschr. f. Geburtsh. u. Gynäkologie 16. Bd.

Pomorski, Endothelioma ovarii. Zeitschr. f. Geburtsh. u. Gyn. 18. Bd.

Rosinski, Zur Lehre von den endothelialen Ovarialgeschwülsten. Zeitschr. f. Geburtsh. u. Gyn. 35. Bd.

Voigt, Zur Kenntnis des Endothelioma ovarii. Archiv f. Gyn. 47. Bd.

v. Hippel, Beitrag zur Casuistik der Angiosarkome. Ziegler's Beiträge z. path. Anat. 1893.

Pick, Die von Endothelien ausgehenden Geschwülste des Eierstocks. Berl. klin. Wochenschr. Jahrgang 1894, No. 45 u. 46.

Amann jr., Kurzgefasstes Lehrbuch der mikroskopisch-gynäkologischen Diagnostik. Wiesbaden 1897.

Ziegler, Lehrbuch der allg. Pathologie u. path. Anatomie Jena 1901.

Lebenslauf.

Robert Haacke, evangelischer Confession, wurde am 10. Dezember 1876 in Brehna geboren. Seine erste Schulbildung genoss er auf der Bürgerschule seiner Vaterstadt. Von Ostern 1886 ab besuchte er das Gymnasium zu Wittenberg an der Elbe und bestand hier am 13. März 1895 die Reifeprüfung. Er widmete sich darauf je ein Semester in Genf, Paris und Berlin dem Studium der Philologie. Im Oktober 1896 ging er in Halle zum Studium der Medizin über und legte dort am 2. August 1898 die ärztliche Vorprüfung ab. Seine medizinischen Studien setzte er darauf in Freiburg in Baden fort und kehrte nach einem Aufenthalte von zwei Semestern von da nach Halle zurück. Das hier am 27. März 1901 begonnene Staatsexamen beendete er am 25. Juli desselben Jahres.

Während seines medizinischen Studiums hörte er die Vorlesungen folgender Herren Professoren und Docenten:

in Freiburg:

Clemens, v. Kahlden und Ziegler;

in Halle:

Bernstein, v. Bramann, Braunschweig, Dorn, Eberth, Eisler, Endres, Fehling, Fränkel, Franz, Grenacher, Harnack, v. Herff, v. Hippel, Hitzig, Kraus, v. Mering, Nebelthau, Oberst, Pott, Reineboth, Roux, Sobernheim, Volhard und Weber.

Erklärung der Figuren.

Figur 1.

Carcinomatös aussehende Stelle der Geschwulst. Anastomosierende, solide Zellstränge in einem stark ödematösen Bindegewebe (a). Der solide Ausläufer (b) setzt sich in das Lumen (c) fort, wie Serienschnitte beweisen.

Figur 2.

Mit Geschwulstzellen ausgekleidete Lumina und Spalten.

Figur 3.

Ein Stück aus dem sich aus syncytialen und wohl abgegrenzten polygonalen Zellelementen zusammensetzenden Tumor. a) Bluträume. b) Zell-Balken und -Inseln aus syncytialem und abgegrenztem Zellmaterial zusammengesetzt. c) Bindegewebige Wandung, stellenweise von Hämorrhagieen durchsetzt. d) Ein von der Wand in die Geschwulstmasse vorspringendes, schmales bindegewebiges Septum. e) Syncytiale Riesenzelle, in das Bindegewebe eindringend.

Figur 4.

Stelle, an der sich die abgehobene Endothelhaut (a) direkt in die syncytialen Massen (b) fortzusetzen scheint. Das Bindegewebe ist an einer Stelle von einer starken Hämorrhagie durchsetzt.

Fig. 1.

Fig. 2.

Fig. 3.

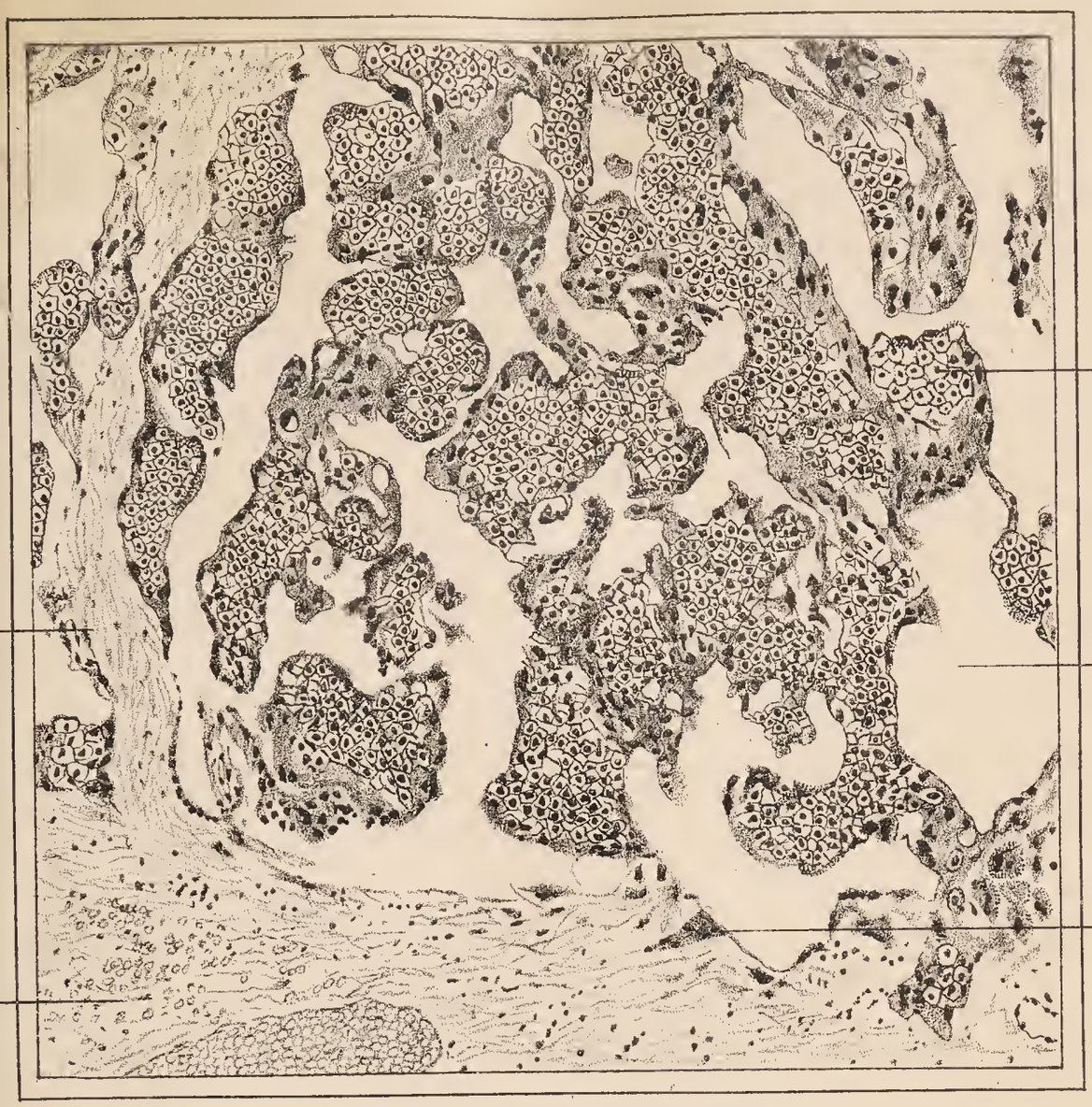

Fig. 4.